

РЕДКИЙ СЛУЧАЙ ОСЛОЖНЕНИЯ ХИРУРГИЧЕСКОГО ЛЕЧЕНИЯ ВРОЖДЕННОЙ ОККЛЮЗИОННОЙ ГИДРОЦЕФАЛИИ У РЕБЕНКА

A RARE CASE OF COMPLICATED SURGICAL TREATMENT OF INBORN OCCLUSIVE HYDROCEPHALUS IN A CHILD

Якушин О.А. Новокшонов А.В. Yakushin O.A. Novokshonov A.V.

ГАУЗ «Кузбасский клинический центр охраны здоровья шахтеров», г. Ленинск-Кузнецкий, Россия, ФГБУ «ННИИТО им. Я.Л. Цивьяна» Минздрава России, г. Новосибирск, Россия

Kuzbass Clinical Center of Miners' Health Protection, Leninsk-Kuznetsky, Russia, Tsyvyan Novosibirsk Research Institute of Traumatology and Orthopedics, Novosibirsk, Russia

Цель исследования – представить случай развития редкого раннего осложнения (несостоятельности клапанной помпы) после проведения вентрикуло-перитонеального шунтирования у ребенка с врожденной окклюзионной гидроцефалией.

Материал и методы. В статье представлено клиническое наблюдение развития раннего осложнения хирургического лечения ребенка 11 месяцев с прогрессирующим течением врожденной внутренней окклюзионной гидроцефалии III степени и дисфункции ранее установленной ликворшунтирующей системы. Причиной дисфункции вентрикуло-перитонеального шунтирования явился перелом коннектора клапанной помпы. Ребенку проведена ревизионная замена вентрикулярного дренажа и клапанной помпы. На фоне проведенного лечения отмечается улучшение общего состояния ребенка и регресс общемозговой симптоматики.

Результаты. Основным методом шунтирующих вмешательств остается вентрикуло-перитонеальное шунтирование, на которое приходится до 97,7 % всех имплантаций. Сохраняется значительное количество различных осложнений, развивающихся в 50-80 % случаев в первые 3-5 лет после проведения оперативного вмешательства. Одной из причин развития дисфункции шунта является его механическое разобщение, что ведет к нарастанию гипертензионного синдрома и, как следствие, ухудшению общего состояния ребенка. Нет публикаций, в которых причиной развития дисфункции шунтирующей системы явилось механическое разобщение шунта за счет перелома коннектора клапанной помпы.

Заключение. В представленном клиническом наблюдении лечения ребенка с окклюзионной гидроцефалией мы столкнулись с достаточно редким случаем развития дисфункции вентрикуло-перитонеальной шунтирующей системы, обусловленной переломом коннектора клапанной помпы, что привело к повторному хирургическому вмешательству и ревизионной замене вентрикулярного дренажа и клапанной помпы.

Ключевые слова: гидроцефалия; вентрикуло-перитонеальное шунтирование; перелом коннектора клапанной помпы.

Objective – to present a case of rare complication (valvular pump insufficiency) after ventriculo-peritoneal shunting in a child with inborn occlusive hydrocephalus.

Materials and methods. The article presents the clinical case of early complication of surgical treatment in the child (age of 11 months) with progressing course of inborn internal occlusive hydrocephalus of degree 3 and dysfunction of previously installed liquor-shunting system. The cause of dysfunction of ventriculo-peritoneal shunting was a fracture of the connector of the valve pump. The child received revision replacement of the ventricular drain and the valve pump. At the background of the conducted treatment, we could observe improvement in general condition of the child and regression of common cerebral symptoms.

Results. The main method of shunting interventions is ventriculo-peritoneal shunting, which consists of 97.7 % of all implantations. There is a significant amount of various complications in 50-80 % of cases within the first 3-5 years after surgery. One of the causes of shunt dysfunction is its mechanical disconnection, resulting in increasing hypertension syndrome and, as result, worsening of general condition of the child. There are not any publications, in which the mechanic disconnection of the shunt by means of a fracture of the valvular pump connector is the cause of dysfunction of shunting system.

Conclusion. In the presented clinical follow-up of the child with occlusive hydrocephalus, we dealt with the quite rare case of dysfunction of ventriculo-peritoneal shunting system determined by a fracture of the valve pump connector, resulting in recurrent surgery and revision replacement of the ventricular drain and the valve pump.

Key words: hydrocephalus; ventriculo-peritoneal shunting; fracture of valve pump connector.

Гидроцефалия – патологическое состояние врожденного или приобретенного генеза, характеризующееся избыточным накоплением ликвора в желудочковой системе и подоболочечных пространствах с их расширением и сдавлением структур головного мозга [1, 2]. В структуре детской заболеваемости частота встречаемости гидроцефалии составляет 1-4 случая на одну тысячу новорожденных и достигает

Для цитирования: Якушин О.А., Новокшонов А.В. РЕДКИЙ СЛУЧАЙ ОСЛОЖНЕНИЯ ХИРУРГИЧЕСКОГО ЛЕЧЕНИЯ ВРОЖДЕННОЙ ОККЛЮЗИОННОЙ ГИДРОЦЕФАЛИИ У РЕБЕНКА //ПОЛИТРАВМА / POLYTRAUMA. 2020. № 4, С. 58-62.

Режим доступа: <http://poly-trauma.ru/index.php/pt/article/view/283>

DOI: 10.24411/1819-1495-2020-10047

1 % в возрастной категории старше трех лет [3-5].

До настоящего времени водянка головного мозга, классифицируемая в рубриках Q03 (врожденная) и G91 (приобретенная) в соответствии с МКБ-10, остается одной из ведущих патологий и вызывает пристальный интерес у врачей различных специальностей.

Основным способом лечения гидроцефалии является хирургическая коррекция естественных путей ликворотока (эндоскопические оперативные методики) или создание обходных путей дренирования желудочковой системы головного мозга (вентрикуло-перитонеальное шунтирование) [6].

Цель – представить случай развития редкого раннего осложнения (несостоятельности клапанной помпы) после проведения вентрикуло-перитонеального шунтирования у ребенка с врожденной окклюзионной гидроцефалией.

МАТЕРИАЛЫ И МЕТОДЫ

Исследование выполнено в соответствии с этическими принципами Хельсинкской декларации (World Medical Association Declaration of Helsinki – Ethical Principles for Medical Research Involving Human Subjects, 2013), «Правилами клинической практики в Российской Федерации» (Приказ Минздрава РФ от 19.06.2003 г. № 266) и одобрено локальным этическим комитетом ГАОУЗ ККЦОЗШ.

В статье представлено клиническое наблюдение развития раннего осложнения хирургического лечения ребенка 11 месяцев с прогрессирующим течением врожденной внутренней окклюзионной гидроцефалии III и дисфункции ранее установленной ликворшунтирующей системы. Причиной дисфункции вентрикуло-перитонеального шунта явился перелом коннектора клапанной помпы. Ребенку проведена ревизионная замена вентрикулярного дренажа и клапанной помпы. На фоне проведенного лечения отмечается улучшение общего состояния ребенка и регресс общемозговой симптоматики.

Ребенок 11 месяцев поступил в нейрохирургическое отделение № 2 ГАОУЗ ККЦОЗШ с диагнозом:

«Врожденная внутренняя окклюзионная гидроцефалия III степени, прогрессирующее течение. Состояние после вентрикуло-перитонеального шунтирования с имплантацией клапанной помпы низкого давления (от 01.02.2016). Дисфункция шунтирующей системы. Гипертензионно-гидроцефальный синдром».

Ребенок госпитализирован в отделение по экстренным показаниям. На момент поступления мама предъявляла жалобы: на наличие опухолевидного образования в левой теменной области в проекции ранее установленной клапанной помпы, вялость и сонливость ребенка.

История развития заболевания со слов мамы и на основании медицинской документации. Ребенок наблюдается у невролога с возраста 3 месяцев, когда по результатам дополнительных методов обследования был выставлен диагноз врожденной внутренней окклюзионной гидроцефалии. Проводилось

консервативное лечение. В декабре 2015 года проведено контрольное обследование, на фоне проводимого лечения отмечается прогрессирование водянки головного мозга.

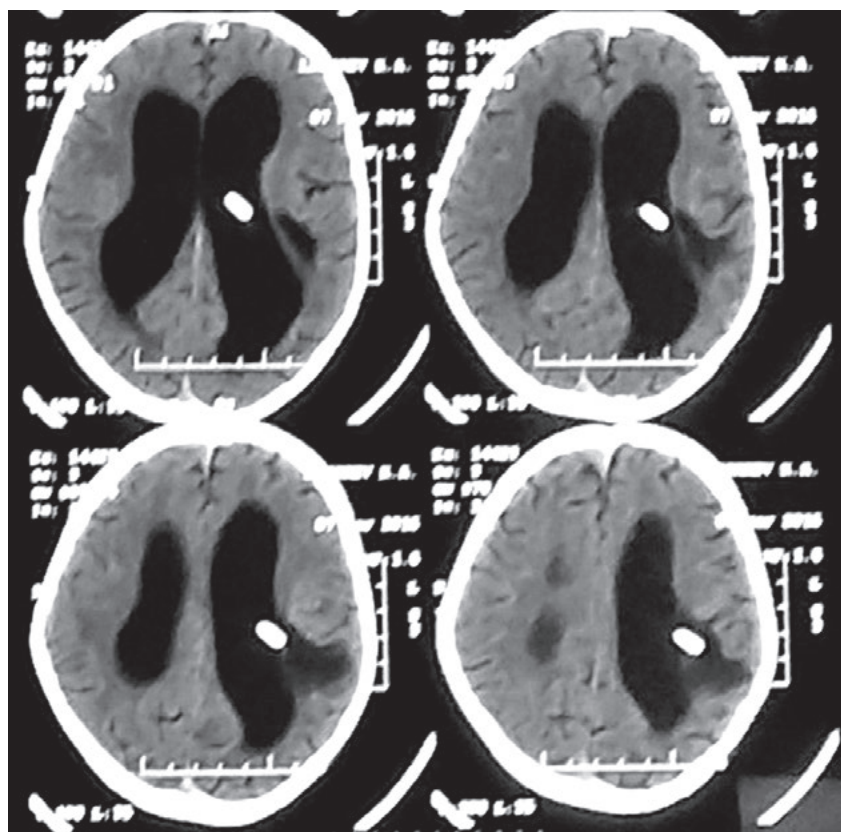
После консультации заведующего нейрохирургическим отделением № 2 д.м.н. Новокшонова А.В. ребенок госпитализирован в отделение оперативного лечения. В плановом порядке 01.02.2016 выполнена операция: вентрикуло-перитонеальное шунтирование с имплантацией клапанной помпы низкого давления слева (рис. 1). В ходе проведения оперативного лечения установлена зарубежная шунтирующая система одного из ведущих производителей. Послеоперационный период протекал без осложнений. Заживление послеоперационной раны первичным натяжением. Положительная динамика в неврологическом статусе на фоне лечения. Ребенок выписан на амбулаторное наблюдение у невролога по месту жительства.

Рисунок 1

Ребенок 11 месяцев. МСКТ головного мозга после оперативного лечения (вентрикуло-перитонеального шунтирования)

Figure 1

The child, age of 11 months. Brain MSCT after surgical treatment (ventriculo-peritoneal shunting)



В марте 2016 года ребенок находился на стационарном лечении в педиатрическом отделении по поводу гипертермии на фоне острой респираторной вирусной инфекции (ОРВИ). Консультирован детским неврологом. При осмотре выявлено опухолевидное образование в проекции ранее установленной клапанной помпы вентрикуло-перитонеальной шунтирующей системы. Мама факт травмы отрицает. Мальчик осмотрен нейрохирургом. После купирования ОРВИ, учитывая наличие признаков дисфункции вентрикуло-перитонеального шунта, ребенка по экстренным показаниям госпитализировали в нейрохирургическое отделение № 2.

Объективный осмотр при поступлении: Общее состояние ребенка средней тяжести, обусловлено неврологической симптоматикой. Ребенок правильного телосложения, удовлетворительного питания. Крик громкий, голос обычный. Кожные покровы бледные, определяется легкий акроцианоз, бледность носогубного треугольника. Слизистые оболочки чистые, влажные. В зеве умеренная яркая гиперемия, миндалины рыхлые, налета нет. Регионарные лимфатические узлы не увеличены. Пальпация трагуса положительная с обеих сторон. Температура тела 36,5°C.

Носовое дыхание затруднено незначительно, слизистое отделяемое. Грудная клетка симметричная, равномерно участвует в дыхании. Перкуторно звук легочный. ЧД – 40-42 в минуту, дыхание в легких жесткое, хрипов нет. Тоны сердца ритмичные, ясные, патологических шумов не определяется, ЧСС – 146 в минуту. Живот симметричный, при пальпации мягкий, безболезненный во всех отделах.

Локально: Голова умеренной гидроцефальной формы, большой родничок 3,0 × 3,0 см. В левой теменной области определяется послеоперационный соединительнотканый рубец, подковообразной формы, состоятельный. В проекции кожно-апоневротического лоскута в месте ранее имплантированной клапанной помпы определяется опухолевидное образование размером 3,0 × 4,0 × 4,0 см, тугоэластической консистенции (рис.

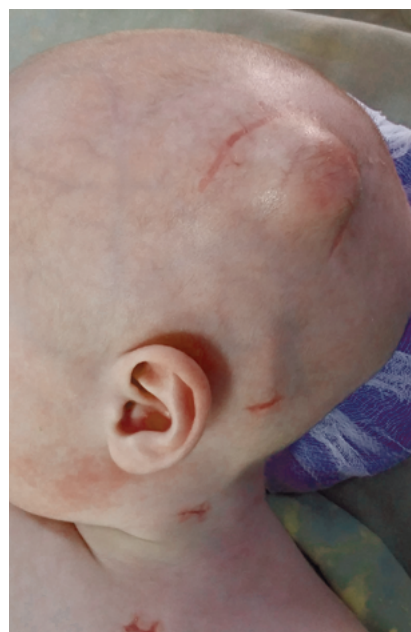2), определяется флюктуация в проекции образования.

Неврологически: Ребенок в ясном сознании, реакция на осмотр немного снижена, с эпизодами беспокойного поведения. Лицо иннервировано симметрично, глотает активно. Глазные щели D = S, зрачки равны, нистагма при осмотре не определяется. Мышечный тонус в руках повышенный в проксимальных отделах, в ногах умеренно повышенный в проксимальных отделах, разведение в тазобедренных суставах достаточное. Сухожильные рефлексы высокие, равные. Хватательный рефлекс положительный, Робинзона – подтягивается. Опора на нижние конечности положительная, шаговый – на полусогнутые ноги, на пальчиках, непостоянные. Менингеальных знаков нет.

Учитывая жалобы мамы, анамнез заболевания, данные объективного осмотра и дополнительных методов обследования, наличие признаков дисфункции вентрикулярного сегмента вентрикуло-перитонеального шунта и клапанной помпы, ребенку по экстренным показаниям 11.03.2016 года выполнили операцию: вентрикуло-перитонеальное шунтирование: ревизия и ремонт клапанной помпы низкого давления. Наркоз – ЭТН, длительность операции – 40 минут. Ход операции на основании протокола: Разрез подковообразный в левой теменной области длиной до 5 см, по ходу послеоперационного рубца без его иссечения. Сформирован кожно-апоневротически-надкостничный лоскут. При формировании лоскута определяется свободное истечение прозрачного ликвора. Из рубцовых тканей выделена клапанная помпа. При ее ревизии выявлен перелом пластикового коннектора в месте фиксации дистального конца дренажа (рис. 3). Клапанная помпа вместе с вентрикулярным катетером удалена. Произведена пункция заднего рога левого бокового желудочка вентрикулярным силиконовым катетером с мандреном. На глубине 2 см получен прозрачный ликвор, который вытекает под высоким давлением. Смонтирована система вентрикуло-перитонеального шун-

Рисунок 2
Ребенок 11 месяцев.
Опухолевидное образование
в левой теменной области
в проекции установленной
клапанной помпы
ликворшунтирующей системы
Figure 2

The child, age of 11 months. A tumor in the left parietal region in the plane of the installed valve pump of liquor-shunting system



тирования с установкой клапанной помпы низкого давления. Клапанная система установлена в область костного дефекта и фиксирована за надкостницу. Функционирование помпы удовлетворительное. Рана в проекции хирургического доступа послойно ушита.

В раннем послеоперационном периоде пребывание в отделении реанимации в течение 1 суток. Проводилась медикаментозная терапия. Заживление первичным натяжением. На фоне проводимого лечения в неврологическом статусе положительная динамика. Мама жалоб не предъявляет, ребенок активен, спит хорошо, объем кормления усваивает. В сознании, взгляд фиксирует, осмысленный. Гулит, улыбается. Голову удерживает хорошо. Голос не изменен, громкий. Лицо иннервировано симметрично, глотает активно, глазные щели равны, зрачки D = S. Мышечный тонус в руках повышен в проксимальных отделах, в ногах умеренно повышен. Сухожильные рефлексы

высокие, равны. Менингеальной симптоматики нет. Ребенок выписан на амбулаторное наблюдение у невролога на 14-е сутки пребывания в стационаре.

РЕЗУЛЬТАТЫ И ОБСУЖДЕНИЕ

Проведенный анализ литературных данных свидетельствует о том, что на протяжении времени частота выявляемости гидроцефалии у детей раннего периода жизни имеет тенденцию к росту, что в последние годы обусловлено снижением младенческой смертности и повышением качества выживаемости недоношенных детей, родившихся с экстремально низкой массой тела [6].

Основными этиологическими факторами развития гидроцефалии у детей раннего периода жизни считаются: изолированные аномалии и пороки развития центральной нервной системы; родовая травма, перинатальные гипоксическо-ишемические и геморрагические нарушения мозгового кровообращения; воспалительные заболевания центральной нервной системы как в ante-, так и в постнатальном периоде; несвоевременное обращение родителей в специализированные нейрохирургические центры или неадекватная коррекция расстройств ликвородинамики [4].

Для коррекции нарушений ликворотока в арсенале нейрохирургов имеются разнообразные хирургические методы лечения гидроцефалии. С течением времени основным хирургическим методом лечения гидроцефалии у детей раннего возраста остаются шунтирующие операции [7, 8]. В настоящее время основным методом шунтирующих вмешательств остается вентрикуло-перитонеальное шунтирование, на него приходится до 97,7 % всех имплантаций [9].

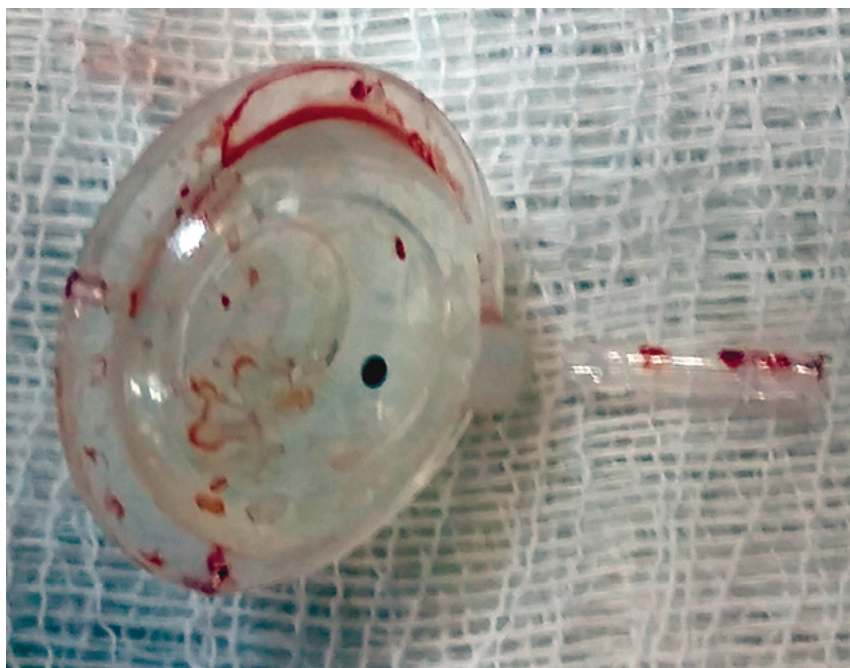
Несмотря на то, что шунтирующие операции достаточно технически просты, сохраняется значительное количество различных ослож-

Рисунок 3

Перелом пластикового коннектора клапанной помпы в месте фиксации дистального конца дренажа ликворшунтирующей системы

Figure 3

A fracture of the plastic connector of the valve pump in the site of fixation of the distal end of the liquor-shunting system drain



нений, развивающихся в 50-80 % случаев в первые 3-5 лет после проведения оперативного вмешательства [5, 10]. В литературе описаны редкие случаи развития послеоперационных осложнений после проведенного шунтирования, такие как развитие синдрома щелевидного желудочка как следствие гипердренирования желудочковой системы [8] или миграции абдоминального конца шунтирующей системы в мошонку [11].

Однако наиболее частым осложнением ликворшунтирующих операций остается дисфункция шунтирующих систем, развивающаяся в 50-78 % наблюдений в первый год после проведенной операции. Одной из причин развития дисфункции шунта является его механическое разобщение, что ведет к нарастанию гипертензионного синдрома и, как следствие, ухудшению общего состояния ребенка [4].

При этом мы не нашли публикаций, в которых причиной развития

дисфункции шунтирующей системы явилось механическое разобщение шунта за счет перелома коннектора клапанной помпы.

ЗАКЛЮЧЕНИЕ

В представленном клиническом наблюдении лечения ребенка с окклюзионной гидроцефалией мы столкнулись с достаточно редким случаем развития дисфункции вентрикуло-перитонеальной шунтирующей системы, обусловленной переломом коннектора клапанной помпы, что привело к повторному хирургическому вмешательству и ревизионной замене вентрикулярного дренажа и клапанной помпы.

Информация о финансировании и конфликте интересов

Исследование не имело спонсорской поддержки.

Авторы декларируют отсутствие явных и потенциальных конфликтов интересов, связанных с публикацией настоящей статьи.

ЛИТЕРАТУРА / REFERENCES:

1. Sysoeva AA, Letyagin GV, Kim SA, Danilin VV, Rzaev DA. Life quality in children after surgical management of hydrocephalus. Literature review. *Neurosurgery and Neurology of Pediatric Age*. 2014; 2: 45-51. Russian (Сысоева А.А., Летягин Г.В., Ким С.А., Данилин В.В., Рзаев Д.А. Качество жизни детей после оперативного лечения гидроцефалии. Обзор литературы //Нейрохирургия и неврология детского возраста. 2014. № 2. С. 45-51.)
2. Khachatryan VA, Orlov YuA, Kim AV. Complications of valvular liquor-shunting operations. St. Petersburg. Russian Polenov

- Neurosurgery Institute. 2013; 440 p. Russian (Хачатрян В.А., Орлов Ю.А., Ким А.В. Осложнения клапанных ликворшунтирующих операций. СПб.: ФГБУ «РНХИ им. проф. А.Л. Поленова», 2013. 440 с.)
3. Kalenchik SI, Kubarko NP, Talabaev MV, Kubarko YuA. Neuroophthalmological manifestations of occlusive hydrocephalus in children. *Neurosurgery and Neurology of Pediatric Age*. 2009; 3-4: 13-17. Russian (Каленчик С.И., Кубарко Н.П., Талабаев М.В., Кубарко Ю.А. Нейроофтальмологические проявления окклюзионной гидроцефалии у детей //Нейрохирургия и неврология детского возраста. 2009. № 3-4. С. 13-17.)
 4. Orlov YuA, Malovichko IA, Marushchenko LL. Critical hydrocephalus in children (condition of the problem and perspectives). *Ukrainian Neurosurgery Journal*. 2012; 1: 4-11. Russian (Орлов Ю.А., Маловичко И.А., Марущенко Л.Л. Гидроцефалия критической степени у детей (состояние проблемы и перспективы) //Украинский нейрохирургический журнал. 2012. № 1. С. 4-11.)
 5. Dudarev VA, Ryzhov VD. Diagnosis of early and late complications in patients with communicating hydrocephalus. *Academician Journal of Western Siberia*. 2014; 10(2(51)): 93-95. Russian (Дударев В.А., Рыжов В.Д. Диагностика ранних и поздних осложнений у больных с сообщающейся гидроцефалией //Академический журнал Западной Сибири. 2014. Т. 10, № 2(51). С. 93-95.)
 6. Ganin SA, Khil DV, Knyazkov LV, Britikova EA, Lipatova ES. Methodology of surgical correction of occlusive hydrocephalus in children. *Tolyatti Medical Concilium*. 2014; 3-4: 31-36. Russian (Ганин С.А., Хиль Д.В., Князьков Л.В., Бритикова Е.А., Липатова Е.С. Методология хирургической коррекции окклюзионной гидроцефалии у детей //Тольятинский медицинский консилиум. 2014. № 3-4. С. 31-36.)
 7. Kobozoev VV, Orlov KYu, Ashurkov AV, Murtazin VI, Kiselev RS. Placement of ventriculoatrial shunt for a patient with occlusive hydrocephalus at the background of concurrent abdominal pathology and anatomical features of internal jugular vein. *Pathology of Blood Circulation and Cardiosurgery*. 2015; 19(2): 134-137. Russian (Кобозев В.В., Орлов К.Ю., Ашурков А.В., Муртазин В.И., Киселев Р.С. Установка вентрикулоатриального шунта у пациента с окклюзионной гидроцефалией на фоне сопутствующей абдоминальной патологии, анатомическими особенностями строения внутренней югулярной вены //Патология кровообращения и кардиохирургия. 2015. Т. 19, № 2. С. 134-137.)
 8. Sufiamov AA, Rustamov RR, Yakimov YuA, Sufianov R.A., Alzerkhani AA, Borba LA, et al. Endoscopy for achievement of shunt-independent state in treatment of slit ventricle syndrome. *Avicenna Bulletin*. 2020; 22(1): 45-55. Russian (Суфианов А.А., Рустамов Р.Р., Якимов Ю.А., Суфианов Р.А., Альзахрани А.А., Борба Л.А. и др. Эндоскопия для достижения шунтнезависимого состояния при лечении синдрома щелевидных желудочков //Вестник Авиценны. 2020. № 22(1). С. 45-55.)
 9. Popov VE. Management of patients with ventricular peritoneal shunt at the background of criptogenic peritonitis. *Neurosurgery and Neurology of Pediatric Age*. 2018; 4: 65-72. Russian (Попов В.Е. Тактика ведения пациентов с вентрикулоперитонеальным шунтом на фоне криптогенного перитонита //Нейрохирургия и неврология детского возраста. 2018. № 4. С. 65-72.)
 10. Abdikerimov SA, Kochkunov DS. Shunting of inborn hydrocephalus in children. *Bulletin of Science and Practice*. 2019; 2(5): 103-108. Russian (Абдыкеримов С.А., Кочкунов Д.С. Шунтирование врожденной гидроцефалии у детей //Бюллетень науки и практики. 2019. Т. 5, № 2. С. 103-108.)
 11. Shchedrov DN, Shelkoshveev DK, Pisareva MV, Morozov EV. Acute scrotal complications of ventricular peritoneal shunting in pediatric practice: review of the problem and clinical manifestations. *Herald of Urology*. 2019; 7(3): 66-71. Russian (Щедров Д.Н., Шелкошвеев Д.К., Писарева М.В., Морозов Е.В. Острые скротальные осложнения вентрикулоперитонеального шунтирования в детской практике: обзор проблемы и клинические наблюдения //Вестник урологии. 2019. Т. 7, № 3. С. 66-71.)

Сведения об авторах:

Якушин О.А., к.м.н. врач травматолог-ортопед нейрохирургического отделения № 2, ГАУЗ «Кузбасский клинический центр охраны здоровья шахтеров», г. Ленинск-Кузнецкий, Россия; ведущий научный сотрудник отдела политравмы, ФГБУ «ННИИТО им. Я.Л. Цивьяна» Минздрава России, г. Новосибирск, Россия.

Новокшонов А.В., д.м.н., заведующий нейрохирургическим отделением № 2, ГАУЗ «Кузбасский клинический центр охраны здоровья шахтеров», г. Ленинск-Кузнецкий, Россия; главный научный сотрудник отдела политравмы, ФГБУ «ННИИТО им. Я.Л. Цивьяна» Минздрава России, г. Новосибирск, Россия.

Адрес для переписки:

Якушин О.А., 7-й Микрорайон, 9, г. Ленинск-Кузнецкий, Кемеровская область, Россия, 652509
Тел: +7 (38456) 9-53-58
E-mail: Yakushin-GNKC@rambler.ru

Статья поступила в редакцию: 14.09.2020

Рецензирование пройдено: 09.10.2020

Подписано в печать: 20.11.2020

Information about authors:

Yakushin O.A., candidate of medical science, traumatologist-orthopedist, neurosurgery unit No. 2, Kuzbass Clinical Center of Miners' Health Protection, Leninsk-Kuznetsky, Russia; leading researcher of polytrauma department, Tsyvyan Novosibirsk Research Institute of Traumatology and Orthopedics, Novosibirsk, Russia.

Novokshonov A.V., MD, PhD, chief of neurosurgery unit No. 2, Kuzbass Clinical Center of Miners' Health Protection; chief researcher of polytrauma department, Tsyvyan Novosibirsk Research Institute of Traumatology and Orthopedics, Novosibirsk, Russia.

Address for correspondence:

Yakushin O.A., 7th district, 9, Leninsk-Kuznetsky, Kemerovo region, Russia, 652509
Tel: +7 (38456) 9-53-58
E-mail: Yakushin-GNKC@rambler.ru

Received: 14.09.2020

Review completed: 09.10.2020

Passed for printing: 20.11.2020